Aus der Augenklinik des Saarknappschaftsvereins Saarbrücken
Chefarzt: Dr. Wiedersheim

Ueber familiäre Linsenluxation

Ein Beitrag zur Kasuistik und Zusammenfassung

Inaugural-Dissertation

zur Erlangung

der Doktorwürde in der Medizin und Chirurgie

der

Hohen Medizinischen Fakultät

der

Schlesischen Friedrich-Wilhelms-Universität zu Breslau

vorgelegt von

Friedrich Fabian,
approb. Arzt

Breslau 1929
Druck Anton Schreiber, Breslau

Gedruckt mit Genehmigung der medizinischen Fakultät
der Universität Breslau.

I. Berichterstatter: Professor Dr. Groenouw
II. " Professor Dr. Bielschowsky

.....

R. UNIV.
BIBLIOTHEEK
LEIDEN

Meinen lieben Eltern
in Dankbarkeit gewidmet.

Digitized by the Internet Archive
in 2026

https://archive.org/details/IA41548206_0071

Unter familiärer Linsenluxation oder Ectopia lentis congenita versteht man eine angeborene Verlagerung der Kristallinse des Auges. Sie tritt fast stets doppelseitig und symmetrisch, familiär und nicht selten hereditär auf (Zeemann). Sie kann sich als vollständige oder nur als unvollständige Luxation darstellen. Kombination mit anderen Anomalien der Linse, des Auges oder des Gesamtorganismus ist häufig anzutreffen und teils als Ursache, teils als Begleiterscheinung der Linsenverlagerung aufzufassen. Die Krankheit ist gefürchtet wegen ihrer sehr erheblichen Beschwerden, wegen der sehr schweren Komplikationen, vor allem des Glaukomanfalles, sie ist interessant wegen der entwicklungsgeschichtlichen und vererbungswissenschaftlichen Perspektiven. Die Statistik (Santos Fernandez) zählt unter 70 000 Augenkranken 3 Fälle von Ect. lent. cong. (Pere allerdings 1:3000). Wegen dieses seltenen Vorkommens sind die Forschungen über das Leiden noch nicht abgeschlossen.

I. Teil.

Stammbaum der Familie Schleucher-Graeßer.

IV. 1. L. G. 47jähr. Kaufmann, nie schwer krank gewesen. Von Jugend auf schwachsichtig, seit 20. Jahr besonders auf dem rechten Auge.

3. 12. 24. Status: Ziemlich kräftig gebauter, aber schmaler, mittelgroßer Mann mit typischem nordischen Langschädel und tief dunkelblondem Haar. Interne und neurol. Untersuchung o. B.

Augenstatus: Graublaue Irides.

Rechtes Auge: Degeneratio corneae, bes. im unteren Drittel. Pup. rund, Irisschlottern. V. K. tief, Linse nicht sichtbar. Glaskörper stark getrübt und degeneriert. Vollständige Amaurose.

Linkes Auge reizfrei. Alte oberflächliche maculae corneae, bes. peripher. V. K. ziemlich tief. Pup. rund, eng.

Irisschlottern. Linse nach innen unten luxiert. In der künstlich erweiterten Pup. ist der leicht getrübte Linsenrand sichtbar. Glaskörper sehr beweglich, leicht fädig, getrübt. Visus: + 3, D = $^5/_{20}$.

17. 11. 27. Aufnahme in die Klinik wegen Schmerzen und Nebelsehen. Linkes Auge stark gereizt. Bindehaut injiziert. Cornea getrübt. Vereinzelte Blasenbildung. Glaskörperfäden in der V. K. Tension = 40 (Schiötz).

18. 11. 27. Vordere Sklerotomie mit kleiner Brücke ohne Zwischenfall. Am Abend schon Tension palp. gut, Hornhaut klar, Pup. max. eng.

19. 11. 27. Tension = 26.

25. 11. 27. Visus: 3,0 comb. Cyl. + 1,0 (10°) = $^5/_{15}$. Tension = 21.

28. 11. 27. Tension = 25, Hornhaut wieder stark getrübt, feine Blasenbildung. In der V. K. feine speckige Praecipitate. Darauf erneute Punktion der V. K. durch vordere Sklerotomie, diesmal im unteren Abschnitt. Es entleert sich ziemlich viel Kammerwasser (wahrscheinlich verflüssigter Glaskörper). Hornhaut wird klarer.

10. 12. Tension gut. Visus: + 3,0 = $^5/_{12}$. In ambulante Behandlung entlassen.

Dez. 28. Verschlechterung, Nebelsehen, Schmerzen.

14. 1. 29. Klagt über schlechteres Sehen abends, sieht Ringe um die Lampe. Hornhauttrübung. Tension = 38. Trepanation nach Elliot.

5. 5. 29. Visus = $^5/_{18}$. Auge reizlos. Seit der Operation keine Beschwerden.

IV. 3. F. G. 54jähr. Bäckermeister. Nie krank gewesen. Von Jugend auf schlechtes Sehen. Nie stärkere Augenbeschwerden.

13. 10. 24. Status: Kräftig gebauter, aber schmaler großer Mann mit typischem nordischen Langschädel. Dunkelblondes lockiges Haar, Ohrläppchen angewachsen. Interne und neurologische Untersuchung o. B.

Augenstatus: Braune Irides.

Rechtes Auge: Auge reizlos. Auf der cornea alte maculae. V. K. tief. Pup. rund. Irisschlottern. Linsen-

rand bei erweiterter Pup. unten nasal sichtbar. Keine Glaskörpertrübungen. Visus: + 10,0 = $^3/_7$.

Linkes Auge: Ziemlich ausgedehnte Deg. corneae. Tiefe vordere Kammer. Pup. rund, aphakisch, Irisschlottern. Linse nicht sichtbar. Reichlich Glaskörpertrübungen. Pup. anscheinend o.B. Hatte nie größere Beschwerden. Visus-Finger in 1 m.

V. 1. K. G. 19jähr. Magazinarbeiter. Nie schwer krank gewesen. Von Jugend auf schwachsichtig. Sehstörungen bes. bei Bewegungen und bes. im linken Auge; es schiebt sich manchmal etwas von unten vor das Gesichtsfeld.

10. 6. 24. Status: Ziemlich kräftiger, schmaler, mittelgroßer Pat. mit typischem nordischen Schädel, tiefdunkelblondes Haar. Interne und neurolog. Untersuchung o. B.

Augenstatus: Graublaue Irides.

Rechtes Auge: reizlos. V.K. tief. Pup. ein wenig entrundet, Irisvorderblatt oben atrophisch. Sphincter reagiert oben etwas schlechter. Hinter der Pup. Glaskörperfäden flottierend. Zeitweise bei Bewegungen kommt die ziemlich stark getrübte, stark geschrumpfte und total luxierte Linse vor. Visus: + 8,0 comb. Cyl. + 3,0 (90°) = $^5/_{20}$.

Linkes Auge: Reizlos, vorderes Stromablatt gleichmäßig entwickelt. Pup. rund, enger als rechts, reagiert gleichmäßig. Linse hängt tropfenförmig innen oben und pendelt bei Bewegungen. Visus: + 8,0 comb. Cyl. + 3,0 (90°) = $^5/_{36}$.

26. 9. 24. Luxation der rechten Linse in die V.K. Die Linse ist verkleinert, scheint im vorderen Teil wie abgeschmolzen; teilweise verdickte Kapsel. Einkerbungen am unteren Linsenrand. Abends wieder spontane Reposition. Descemet etwas getrübt an der Anliegestelle. Eine weitere Luxation am 6. 6. 25.

29. 6. 24. Rechts. Visus: m. Glas = $^3/_{36}$. Tension 15, mäßig starke Reizung. Trübung der Hornhaut in der Mitte in der ganzen Dicke. Pilocarpin 1%ig. — Rechte Linse liegt in der Hinterkammer unten, bei Bewegungen sich auf und ab bewegend. Einzelne flottierende Zonulafäden ragen zeitweise in die V. K. Hinterkammer durch eine feine streifige Membran (von oben nach unten laufend) abgeschlossen. Im Glaskörper flottierende Trü-

bung. Weitere Luxationen der rechten Linse in die V. K. am 3. IV. 27, 13., 16., 24. IX. 28.

28. 5. 25. Links. Linseneinklemmung in der Pupille oben, drängt dort die Pupille nach rückwärts, Glaukomanfall, steinharter Bulbus. Durch Massage und Skopolamin Reposition möglich. 10 Min. nach der Reposition Tension = 38.

29. 5. 25. Tension = 15, Hornhauttrübung in der Mitte.

28. 6. 25. Luxation der Linse in die linke V. K. Nach Atropin schlüpft sie zurück. Sie sitzt oben noch fest an Zonulafäden.

29. 6. 25. Wieder Luxation der linken Linse. Dieselbe ist verschleiert und entrundet, hat im ganzen das Aussehen und die Form einer Kugel. An der temporalen Seite hat sie Leisten. Sie ist in toto durchsichtig, nasalwärts an der Kapseloberfläche fein gestippt und getrübt. Die Linse hängt heute wie ein Tropfen in die V. K. und pendelt bei Bewegungen. An der Linsenkapsel sind keine Zonulareste zu sehen. Keine Schmerzen. Nur geringe ciliare Reizung. Beim Niederlegen schlüpft die Linse von selbst zurück.

Weitere beobachtete Luxationen in die V. K. am 22. 7., 24. 7., 28. 7., 22. 8., 21. 9. 25, 6. 2. 27, 23. 1. 28. Später war die linke Linse vollständig frei in der V. K.

20. 2. 29. Visus m. Glas bdts. = $^5/_{15}$.

V. 2. L. F. G. 15 jähr. Bäckerlehrling, nie schwer krank gewesen. Schlechtes Sehen von Jugend auf.

11. 8. 24. Status: mittelkräftiger, ziemlich schmaler und mittelgroßer Pat. mit dunkelblondem Haar und typischem nordischen Schädel. Vitiligo am Hinterkopf.

Augenstatus: Braune Irides.

Rechtes Auge: reizlos. Pup. rund, gute Reaktion. Der obere laterale Teil der Iris wölbt sich vor, hinter der Vorwölbung liegt die luxierte Linse. Bei Mydriasis sieht man die am Linsenpol ansitzenden Zonulafasern flottieren. Visus: + 6,0 = $^1/_{36}$.

Linkes Auge: Reizlos. Tiefe vordere Kammer. Pup. rund. Gute Reaktion. Oberer lateraler Teil der Iris wölbt sich vor. Hinter der Vorwölbung liegt die luxierte Linse. Bei Mydriasis sieht man auch hier Zonulafasern am Linsenpol ansitzen. Visus: + 8,0 = $^5/_{50}$.

29. 4. 29. Visus R: + 15, = $^1/_{50}$, L: + 13,0 = $^5/_{12}$. Weiter keine Beschwerden.

V. 4. C. G. 12jähr. Mädchen. Nie schwer krank, hat immer schlecht gesehen.

4. 10. 24. Status: Mittelgroß, schmal, Langschädel, tief dunkelblondes Haar. Auffallende äußere Ähnlichkeit mit V 1. und V 2.

Augenbefund: Braune Irides.

Rechtes Auge: Pup. rund, gute Beweglichkeit. Atrophie des Vorderblattes der Iris. Totale Luxation der Linse auf den Boden des Glaskörpers. Visus: + 10,0 comb. Cyl. + 2,5 (105°) = $^5/_{36}$.

Linkes Auge: Reizlos. Pup. rund und frei. Luxation der Linse, nasal nach unten. Linsenrand bei Mydriasis sichtbar, Linse klar und normal groß. Visus: + 12,0 comb. Cyl. + 2,0 (90°) = $^5/_{24}$. Seither keine stärkeren Augenbeschwerden.

6. 4. 29. Visus idem.

III. 1 K. G. 74jähr. Frau, immer gesund. Augenkrank seit dem 20. Lebensjahr, „wohl auch schon früher".

20. 4. 29. Status: Tiefdunkelblondes Haar, braune Augen, Langschädel. Mittelgroß und ziemlich kräftig.

Augenbefund: Braune Irides.

Rechtes Auge: Visus: Finger in 1 m, cornea stark getrübt, Linse nicht sichtbar. Glaskörpertrübungen, Pup. normal eng und rund.

Linkes Auge: Visus: Finger in 30 cm, Pup. eng, rund, Linse total luxiert, cornea u. Glaskörper sehr stark getrübt.

Stammbaum der Familie Schleucher-Graeßer

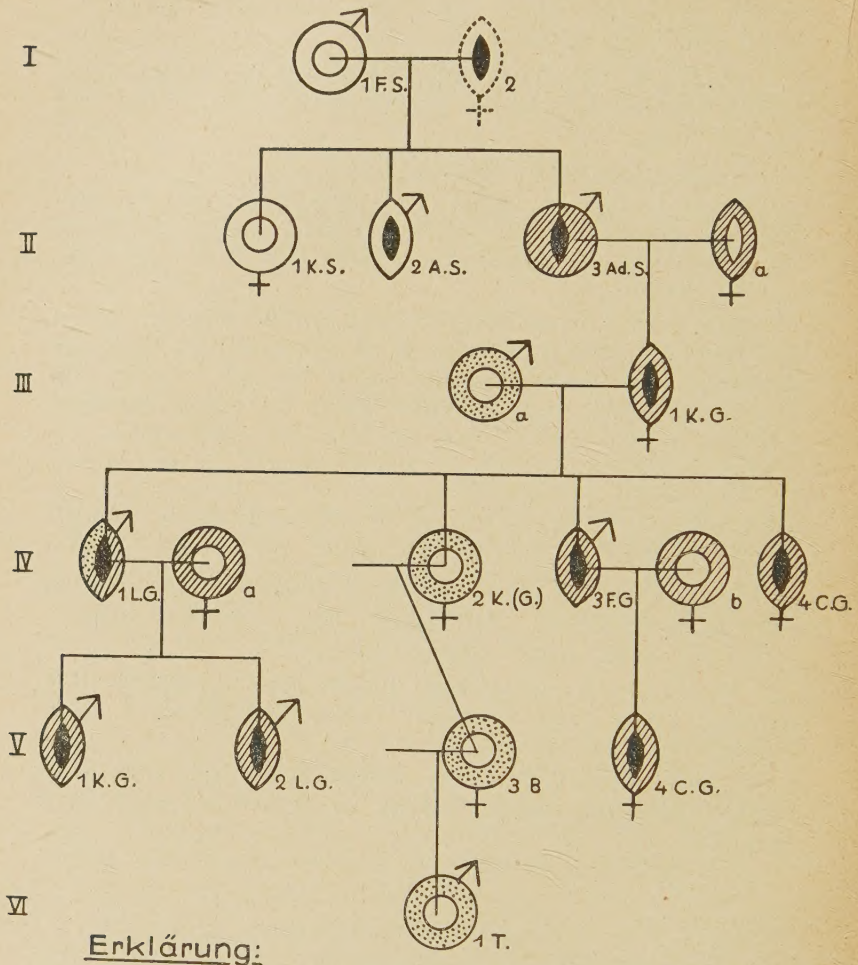

Erklärung:

○ = Rundschädel (gesund)

▮ = Langschädel (erkrankt)

▨ = dunkelblonde Haarfarbe

▩ = hellblonde Haarfarbe

I. 2. Gest. 1827. „Früh gestorben, war immer augenkrank, später fast blind". Es fehlen Angaben über ihr Aussehen usw.

I. 1. F. S. geb. 1790. Wachtmeister, später Lokomotivführer in Mülheim (Ruhr): „Gesund, runder Kopf, Gestalt kurz und dick". Gestorben 1854.

II. 1. K. S. geb. 1820. Gesund „klein, gesetzt wie der Vater". Gest. 1876.

II. 2. A. S. geb. 1822, „augenkrank, häufig beim Augendoktor, größer als der Vater, schmales Gesicht". Gest. 1890.

II. 3. Ad. S. geb. 1824. Kurz gedrungen, braunes Haar, Schmalschädel, „sah sehr schlecht", gest. 1886. Seine Ehefrau war groß und schmal, hatte schwarze Locken.

III. 1. K. G. geb. 1855. Dunkelblond, braune Augen, „ähnelt ganz dem Vater". Ihr Mann (III a) hatte sehr gute Augen, rotblondes Haar, gedrungene Gestalt, rundes Gesicht.

IV. 1. L. G. geb. 1882. Langschädel, mittelblond, zeigt einige Merkmale der Vaterslinie, ähnelt aber mehr der Mutter. Seine Frau: Augen gesund, dunkelblond, gesetzt.

IV. 2. K. (G.) Augen gesund, gleicht der Großmutter väterlicherseits: blühend, rund, klein, blondes Haar. Ehemann: Augen gesund.

IV. 3. F. G., geb. 1875. Äußerlich wie die Großmutter mütterlicherseits, hat lockiges schwarzes Haar, Langschädel, groß und schmal. Ehefrau: Augen gesund.

IV. 4. C. G. Im 19. Lebensjahr gest. an Tbc. pulm., war tief dunkelblond, groß, schmal, hatte das schmale Gesicht wie alle augenkranken Familienmitglieder. Konnte immer schlecht sehen, hatte dasselbe Augenleiden wie die beiden Brüder.

V. 1. K. G. geb. 1910. Schmaler Schädel, dunkelblond, braune Augen „in allem der Vater".

V. 2. L. G. geb. 1914. Langschädel, dunkelblond, braune Augen, „in allem der Vater".

V. 3. B. Augen gesund, blond, klein, dick. Ehemann gesund.

V. 4. C. G. geb. 1918. „Schwarzes lockiges Haar wie der Vater", groß und schmal.

VI. 1. T. Gesund, blond und dick.

Es handelt sich bei

IV 1, IV 3, V 1, V 2, V 4, III 1

um typische isolierte Ectopia lentis congenita. Die Fälle stehen seit 5 Jahren dauernd unter ärztlicher Kontrolle der KS-Augenklinik. Die Linsenverlagerung war stets doppelseitig. Totale Luxationen traten bei allen Fällen früher oder später auf. Die Augen und das Augenlicht konnten bisher bei allen Patienten erhalten werden, wenn auch die Sehkraft der älteren Generationen wegen Glaskörpertrübungen schon sehr nachgelassen hat.

Es handelt sich aller Wahrscheinlichkeit nach auch bei den 4 anderen genannten Fällen (I 2, II 2, II 3, IV 4) um typische isolierte doppelseitige Extopia lentis congenita. Es leiden also von 6 Generationen, das ist von 19 Familienmitgliedern, 10 an familiärer Linsenluxation. Es war nie Korectopie festzustellen, es lag keine Konsanguinität vor.

Interessant ist besonders die auffallende dominante Erblichkeit des Leidens, die sich auch in der Vererbung anderer typischer Merkmale (Wuchs, Schädel, Haarfarbe, Irisfarbe) manifestiert. Die einzelnen Fälle zeigen den typischen Verlauf des Leidens und bringen keine Besonderheiten.

Bemerkenswert ist außerdem die Prägnanz, mit der die von III a dominant beeinflußten Nachkommen von dem Leiden verschont blieben.

Ergebnis.

Es handelt sich um familiäres Auftreten der isolierten Ectopia lentis congenita bei 10 von 19 Gliedern einer Familie in 6 Generationen.

Die Ectopia lentis congenita war in diesem Falle ausgesprochen dominant erblich.

Die Behandlung war konservativ.

II. Teil.

Literatur-Zusammenfassung.

Die Manifestationen der Ect. lent. cong. sind fast stets die gleichen. In der Jugend schlechtes Sehen, allmähliche Verschlimmerung, in der Pubertät z. B. beim Bücken oder bei Bewegungen Luxationen in die Vorderkammer, mit oder ohne Glaukomanfall. Später Luxation der mehr oder weniger geschrumpften und getrübten Linse nach hinten in den Glaskörper.— Manchmal werden Doppelbilder mit einem Auge gesehen. Bei Bewegungen ist das Sehen besonders erschwert durch Irisschlottern und Tanzen

der Linse. Die Linse kann rein seitlich verschoben oder auch schief gestellt sein. Sie ist anfangs subluxiert, später bildet sich die Luxation aus. In der Jugend sind häufig die Sehstörungen so gering, daß etwa bestehende Brechungsanomalien nicht richtig gedeutet werden, wenn nämlich das ganze Pupillargebiet noch linsenhaltig ist. Luxationen im Kindesalter sind äußerst selten (1 Fall von v. Hess, 3 Fälle von Axenfeld).

Die Linse war stets kugelförmig und klein und auch nach der Luxation noch nicht völlig gelöst.

Das Auge zeigt bei der Untersuchung:

1. eine ungleich tiefe, vordere Kammer,
2. Linsen- und Irisschlottern,
3. häufig 2 Papillenbilder,
4. häufig den Linsenrand.

Der Linsenrand erscheint im auffallenden Lichte als bogenförmige, reflektierende Linie, im durchfallenden Lichte als dunkler Bogen. Der linsenlose Teil des Pupillargebietes ist rein schwarz, der linsenhaltige zeigt den normalen, leicht graulichen Linsenreflex oder bei vorhandenem Katarakt eine grauweiße Farbe.

Die Luxation kann erfolgen

1. in die Vorderkammer. Die Vorderkammer ist tief, die Linse erscheint wie ein Oeltropfen in der Vorderkammer („Goldrand der Linse"). Luxationen in die V. K. kommen fast nur im Kindesalter vor, wahrscheinlich weil der konsistentere Glaskörper eine Luxation nach hinten verhindert. (Axenfeld.)
2. in den Glaskörper. Dann bemerkt man Irisschlottern und zwar meist einseitig, nämlich dort, wo die Iris nicht von der Linse gestützt wird. Die Pupille ist rein schwarz, die Linse frei beweglich im Glaskörper, nur ganz selten von einer Schwarte fixiert.

Sehstörungen: Durch Lockerung und Zerreißung der Zonula wölbt sich die Linse stärker und bewirkt Myopie und Akkomodationsbeschränkung.

Durch Schiefstand und Vorwölbung der Linse entsteht ein regelmäßiger (oder bei Verkrümmungen unregelmäßiger) Astigmatismus.

Wenn der Linsenrand im Pupillargebiet liegt, kommt einäugiges Doppelsehen zustande.

Die Verschiebungsrichtung der subluxierten Linse bei Ect. lent. cong. mit und ohne Korektopie ist meist nach oben innen (Damianos). Dorsch fand von 73 Fällen 30 mal Verschiebung nach oben, 18 mal nach oben außen, 8 mal nach oben innen. Andere Verfasser betonen ebenfalls das häufige Vorkommen der Verschiebung nach oben und besonders nach oben innen. (Fecht, v. Graefe, Hegner, Leonardi, Usher, v. Rötth). Nur Krämer, Leonardi, Neuburger beschreiben je einen Fall von Luxation nach unten innen, Leoz einen nach unten außen. Die Verschiebungen nach unten besonders nach unten innen müssen als Ausnahme angesehen werden und haben wahrscheinlich eine besonders komplizierte Entstehungsgeschichte, während die Verschiebung nach oben sich leicht aus den Vorgängen der Linsenentwicklung erklärt (siehe unten, Dorsch und v. Graefe). Gehrung fand doppelseitige Linsenkolobome oben innen mit Subluxatio lentium nach oben.

An der Spaltlampe sah Hollos z. B. am sichtbaren Umfang der Linsenoberfläche vor und hinter dem Äquator überall Zonulafasern haften wie zwei geteilte feine Fäden. Streiff beschreibt sehr genau das Spaltlampenbild von Pigmentsternchengruppen auf der hinteren Linsenkapsel als Spur der Membrana capsularis (s. u., auch Schicketanz).

Meesmann fand Veränderungen der Zonulafasern, und zwar Verdickung, Trübung und Festigkeitsverminderung. Er vermutet hyaline Degeneration der Fasern und als deren Folge Dehnung derselben. Verdünnung und Atrophie fehlten. Die Fasern reißen meist in der Gegend ihrer Aufsplitterung. Meesmann stellte auch Glaskörperverflüssigung fest und führte dieselbe ebenso wie die hyaline Degeneration der Zonula auf primäre Veränderungen des Ciliarkörpers zurück. Mehr oder weniger starke Trübung der Linse bezieht Fecht auf den Grad ihrer Verlagerung. Als Grund für die Enthomogenisierung der Linsensubstanz kommt sowohl die Unzulänglichkeit der Ernährung, bedingt durch die angeborene lückenhafte Bildung der Zonula, als auch die fortwährende Schüttelbewegung der nur schlecht verankerten Linse in Betracht. Entsprechend dem Grade der Trübung zeigen sich auch fortschreitende Formveränderungen der Linse, Schrumpfung und Dellenbildung. Häufig bilden sich Glaskörpertrübungen aus, weil Entzündungen auftreten. Viele Autoren stellten auch mehr oder weniger starke Verflüssigung des Glaskörpers fest.

Mit dem Augenspiegel kann man recht häufig mypopische Veränderungen des Augenhintergrundes wahrnehmen. Das Vorkommen von Myopie bei Ectopia lentis congenita ist fast die Regel.

Von den Begleitkrankheiten wurde schon die wichtigste erwähnt, die Korektopie. Ect. lent. et. pup. cong. ist recht häufig und eigentlich eine Krankheitsgruppe für sich, wie aus ihren Vererbungsgesetzen hervorgeht (siehe unten). Sonst trifft man bei der familiären Linsenluxation ziemlich häufig eine der angeborenen Anomalien der Linse an. Dieses Zusammenvorkommen ist immer wieder beweisend für die Richtigkeit der Theorien über die Entstehungsursachen der Ect. lent. cong. Es bestehen entwicklungsgeschichtliche Zusammenhänge mit den verschiedenartigen Mißbildungen:

1. Membrana pup. persistens (Franceschetti, v. Rötth, Schicketanz, Williams, Kronfeld).

2. Linsenkolobome (Gehrung u. a.).

3. Arteria hyal. persistens und persistierende Mesodermstränge (v. Heß).

4. Lenticonus post. (ant.).

5. Cataract cong.

Ferner:

Dyskorie, Iriskolobom, (Kaspar, Friedewald),

Polykorie, Aniridie, Mikrophthalmus.

Und endlich haben Astigmatismus, Myopie und Hypermetropie häufig bestimmte Beziehungen zu den genannten Mißbildungen und werden auch bei Ect. lent. cong. gefunden.

Die Frage nach der Entstehung der Linsenluxation führt uns zur Anatomie und Entwicklungsgeschichte der Linse. Die Entstehung der Linsenluxation denkt man sich als Folge einer Entwicklungshemmung. Solche Entwicklungshemmungen betreffen am häufigsten die Teile, bei denen die Entwicklungsvorgänge am kompliziertesten sind, also im Auge die Gegend der fötalen Augenspalte. Unvollkommener oder zu später Schluß dieser Spalte ist eine der häufigsten Ursachen angeborener Mißbildungen des Auges, also im höchsten Grade des Mikrophthalmus mit anhängender Cyste, in geringerem des Koloboms der inneren Augenhäute, der Ektopie der Linse usw.

Anatomie und Entwicklungsgeschichte.

Die fertige Linse liegt innerhalb des von den Ciliarfortsätzen gebildeten Ringes zwischen vorderer Kammer und Glaskörper, gehalten durch die Zonula ciliaris Zinii. Sie ist von einer Kapsel umgeben. Die Linsenkapsel ist ein Produkt des Linsenepithels und hat Lamellenstruktur (Axenfeld, Stein). Linsenepithel ist an der Hinterfläche der vorderen Linsenkapsel vorhanden bis zum Äquator hin. Von dort ab nach hinten wachsen die Linsenepithelien zu Linsenfasern aus und bilden den Linsenkörper. Das Aufhängeband, die Zonula, besteht aus homogenen Fasern. Die limitans ext. retinae wird als Kittlinie angesehen, an der die Fasern fest verankert sind. Die Zonulafasern ziehen in Bündeln (Lamellen) zur Linsenvorderfläche, zum Äquator und zur Linsenhinterfläche, alternierend und so scheinbar sich kreuzend. Von der Insertion der Zonulafasern an erfolgt wenigstens am Äquator eine sehr feine Aufsplitterung aller noch kräftigen Fasern, die unmittelbar in die Linsenkapsel übergehen als sogen. Zonulalamelle (Becker, Arnold, Meesmann, Stein, Beauvieux, Elschnig, Kubik, S. I. Meyer).

Die distale Öffnung des Augenbechers wird größtenteils von dem Linsenbläschen eingenommen, das durch Einsenkung des Ektoderms entsteht. Die Abschnürung vom Ektoderm ist Ende des ersten Entwicklungsmonats beendet. Ernährt wird die Linse anfangs durch die Pupillarmembran von der Art. hyaloidea und A. a. ciliar. longae bis zum 8. Monat, später wohl nur noch durch Osmose durch die Linsenkapsel vom Glaskörper und Ciliarkörper aus.

Die Entfernung Linsenrand — Ciliarfortsätze beträgt 0,5 — 2 mm, d. h. es besteht eine geringe natürliche Asymmetrie der Linsenlage. Die Zonulalängen oben und unten differieren um 0,5 mm, die von medial und lateral um 1 mm.

v. Rötth erklärt das Zustandekommen einer Ect. lent. cong.

1. durch Bildung einer relativ kleinen Linse, zu erklären als Wachstumshemmung durch frühzeitiges Verkümmern der ernährenden Gefäße (Entzündungsvorgänge der Uvea, Camozzi);

2. durch Abdrängung der Linse aus ihrer normalen Lage durch einen Mesodermstrang (Heß);

3. durch Einstülpung der Linse an falscher Stelle;

4. durch vererbte Schwäche des Aufhängeapparates der Linse.

Hinzukommen noch als wesentliche Begleitumstände:

5. Verflüssigung des Glaskörpers;

6. Axenmyopie;

7. Allgemeinkrankheiten, bes. endokrine Störungen.

ad 4. Der wesentlichste Faktor für das Zustandekommen der Ect. lent. cong. sind Anomalien des Aufhängeapparates (Zeemann, v. Graefe). Hegner gibt für sie folgende Einteilung:

Unvollständige, ungleiche, rudimentäre oder fehlende Entwicklung der Zonulafasern kann als Wachstumsbehinderung bei der Einstülpung des Linsenbläschens durch zurückbleibende Mesodermstränge erklärt werden. Dafür spricht die häufige Verlagerung nach oben (Dorsch) und der Befund einer Art. hyal. persist. Meist ist dann die eine Hälfte der Zonulafasern enorm lang im Vergleich zur andern (Santonoceto, Kronfeld, Wintersteiner), dabei mangelhaft entwickelt (Camozzi), so daß die kräftigen kurzen Fasern das Übergewicht gewinnen. Dadurch ist die Möglichkeit congenitaler Zerreißung der Zonulafasern gegeben, sei es spontan, sei es bei Zerrung durch Mesodermstränge. So zeigte Zeemann (Amsterdam 1925) an Präparaten von ect. pup. et lent. cong. die Insertion von Zonulafasern an der Irishinterfläche und an der Netzhaut eine kammförmige Auflagerung, von welcher die Stränge abgerissen zu sein schienen.

Häufiger ist aber wohl traumatische Zerreißung der Zonulafasern im späteren Leben, besonders wenn sich auch degenerative Vorgänge als Folgezustand von Ernährungsstörungen hinzugesellen. Zeemann vermutet auf Grund der Spaltlampenbilder hyaline Degeneration als Folge von Ernährungsstörungen bei Entzündungsvorgängen des Ciliarkörpers (auch Meesmann, Waardenburg). Schließlich kann auch mangelhafte Verkittung der Zonulalamelle mit der Linsenkapsel und Lösung derselben Linsenverlagerung hervorrufen (Spaltlampenbefunde).

ad 5. v. Graefe, Quaglino und andere sahen auch in der Verflüssigung des Glaskörpers eine Ursache für Linsenverlagerung. Es ist aber wohl anzunehmen, daß die Kon-

sistenzänderung des Glaskörpers erst sekundär durch die Beweglichkeit der ektopischen Linse entsteht.

ad 6. Andere Autoren halten den fast stets bei ect. lent. cong. beobachteten stark myopischen Bau des Auges zusammen mit mangelhafter Zonulaausbildung für die Ursache des Leidens (Franceschetti). Zeemann erklärt die Erscheinung der Myopie zum Teil als Folge eines nach Form und Größe abnormen Augenbechers, z. T. als Folge der gestörten Glaskörperanlage. Die Gefäße verlaufen im myopischen Auge gestreckt, und so kann wohl durch Ernährungsstörung mangelhafte Zonulaausbildung und dadurch Linsenverlagerung entstehen.

ad 7. v. Rötth führt gehäuftes Auftreten von Herzkrankheiten an. Ob dies nur ein Zufallsbefund ist, läßt sich noch nicht entscheiden.

Wichtiger scheint das Zusammenauftreten mit Störungen endokriner Natur, Thyreoidismus, Überfunktion der Schilddrüse und der Nebennieren (Caralt), Chondrodystrophia foetalis (Capauner) usw. Daß hier Zusammenhänge bestehen, zeigen die Versuche von Eckstein, v. Scily, Schreiber, Goldschmidt, Siegrist, Peters und besonders Oskar Lehnhard, das Wachstum der Linse durch Störung des Allgemeinstoffwechsels zu beeinflussen (Naphthalin, Sera, Entfernung der Gld. thyreoidea). Caralt erwähnt das Zusammentreffen mit hochgradiger Nervosität, geringer geistiger Entwicklung, Methrorrhagien und Tuberkulose, Williams mit Dolichocephaler Schädelbildung, Schwimmhautbildung an den Fingern, Arachnodaktylie mit Hydrophthalmus, Santonoceto mit psychischen Defekten, somat. Degeneration und Heredolues.

Die Ausbildung der Linsenverlagerung bei diesen Störungen ist auch als eine Entwicklungsstörung der Linse und ihres Aufhängeapparates anzusehen.

Vererbbarkeit: Die Statistik hat ergeben, daß die ect. lent. cong. im hohen Maße vererbbar ist. Über den Modus der Vererbung und über ihre eigentliche Ursache sind die Ansichten noch geteilt. Vogt teilte einen über 100 Jahre fortgeführten Stammbaum einer Familie mit, von der 15 Glieder zwischen dem 20. und 65. Jahr von spontaner Linsenluxation befallen wurden und in der die weibliche Deszendenz gänzlich unbeteiligt war (siehe auch Caralt).

Groenouw fand unter 10 Stammbäumen 2 Familien mit kollateraler Erblichkeit (d. h. Auftreten des Übels bei je zwei Geschwistern), andere mit dominanter Erbfolge. An Hand seines Materials ergab sich, daß die Linsenverschiebung häufiger durch die Mutter als durch den Vater auf die Kinder beiderlei Geschlechts übertragen wird.

Siemens reiht die Ect. lent. cong. an Hand eines Falles (5 von 10 Geschwistern, sonst kein Fall in Aszendenz und Deszendenz) und unter Berücksichtigung der Literatur in den großen Kreis der geschlechtlich ungebundenen recessiven Formen ein. Er betont aber, daß es auch dominant sich vererbende und paratypische, nichterbliche Formen von Linsenectopie gibt (ebenso Groenouw, Franceschetti).

Leonardi hält die ect. lent. cong. für ein irregulär dominant sich vererbendes Leiden, bestreitet die Geschlechtsgebundenheit und betont mit Zeemann das Zusammenvorkommen mit Myopie.

Aber auch die Vererbung von Myopie kann keineswegs als gleichbedeutend mit einer Belastung in Richtung einer Anlage von Linsenectopie angesehen werden. Die ect. lent. cong. ist keine Krankheit für sich, sondern nur ein angeborenes Symptom, dem in den einzelnen Fällen verschiedene Prozesse zu Grunde liegen (v. Rötth). Hier liegt der Grund, warum man kein einheitliches Vererbungsgesetz finden kann. Die Einteilung von Siemens ist praktisch durchaus genügend:

1. Geschlechtlich ungebundene, rezessive Form.

Siemens und Franceschetti kommen zu dem Schluß, daß die Ectopia pupillarum et lentium congenita die typische rezessive Form der erblichen Linsenverlagerung ist. Es muß unter den Eltern der behafteten Familie Blutsverwandtschaft gehäuft anzutreffen sein. (Dagegen Sons Baracho: Auftreten der isolierten ect. lent. bei Geschwistern).

2. Die dominant sich vererbende Form

scheint als Regel ohne Korektopie vorzukommen (Franceschetti, Clausen). Lewis wies die Vererbung durch 6 Generationen nach. Oben beschriebener Fall liefert ebenfalls einen Beitrag zur Kasuistik dieser Form.

3. Paratypische Formen.

Unter diese Rubrik werden nur wenige Fälle einzureihen sein. Die einseitige Ectopie rechnet man heute auch

zu den dominanten und rezessiven Formen, indem man die Anlage zur Linsenverlagerung auch im scheinbar gesunden Auge annimmt.

Therapie.

Die Therapie der Subluxation wird sich bei beginnenden Sehstörungen auf Verordnung einer Brille beschränken, die den Ausfall der Akkomodation, vorhandene Myopie und Astigmatismus ausgleicht. Die Brillengläser müssen von Zeit zu Zeit gewechselt werden, je nach der stärkeren Linsenwölbung und Linsenverschiebung. Nach vollständiger Aphakie der Pupille trägt dann der Patient eine Starbrille. Durch Abflußbehinderung kommt es mitunter zu Drucksteigerungen, die sich meist mit Mioticis resp. Mydriaticis beseitigen lassen. Um bei beweglicher Linse einen Vorfall in die V. K. und damit Drucksteigerung und Glaukom zu verhindern, läßt man den Patienten längere Zeit hindurch etwa dreimal täglich Myotica einträufeln. Häufig kommen Patienten erst bei Luxation der ectopischen Linse in die Vorderkammer in ärztliche Behandlung. Das Auge zeigt dann meist Drucksteigerung mit Iridocyclitis, Bindehautinjektion, Hornhauttrübung und Bläschenbildung. Zunächst wird man versuchen, durch Mydriatica die Pupille maximal zu erweitern und die Linse in Rückenlage wieder zurückgleiten zu lassen. Nach der „Reposition" gibt man Miotica, um einen erneuten Vorfall zu vermeiden.

Besonders hohe Drucksteigerungen findet man bei Einklemmung der noch fixierten Linse in der Pupille. Manchmal gelingt auch hier die Reposition durch Scopolamin und Massage.

Versagen aber die Repositionsversuche, so muß baldigst durch Operation Abhilfe geschaffen werden. Meist genügt eine einfache vordere Sklerotomie oder die Trepanation nach Elliot, häufig muß man sich aber auch zur Linsenextraktion entschließen. Die Extraktion der beweglichen Linse ist mit großen Schwierigkeiten verbunden und ist bei der geringen Konsistenz des Glaskörpers mitunter mit schweren Glaskörperverlusten verbunden. Darum ist die Extraktion der ektopischen Linse aus dem Glaskörper möglichst zu vermeiden.

Die Extraktion aus der Vorderkammer ist nicht ganz so gefahrvoll und in den meisten Fällen vorzuziehen. In den Glaskörper luxierte, frei bewegliche Linsen wird man also bei künstlicher Mydriasis in die V. K. zu bringen ver-

suchen und dann bei Miosis operieren. Dieter schreibt zur Operation luxierter und subluxierter Linsen:

„Ciliarganglionanästhesie, Zügelnaht durch den musc. rect. sup., Fixationspincette am nasalen Limbus. Einstich einer gebogenen, etwas breiten Discisionsnadel temporal 8 mm vom Limbus und 2 mm oberhalb oder unterhalb der Horizontalen, um die Ciliararterien zu vermeiden. Mit der Nadel von hinten her Vordrängung der Linse in die V. K., evtl. nach vorheriger Abtrennung der Zonulafasern.

Ist die Linse in der V. K., dann 1 Tr. Histamin und 10 Min. Pause, bis volle Miosis eingetreten ist. Weil hierbei gleichzeitig Chemosis eintritt, ist die Zügelnaht am rect. sup. zur Fixation wertvoll. Dann großer Lanzenschnitt am Limbus oben bei 12 h. Danach Entbindung der Linse mit einem eigens dazu gefertigten Häkchen, ähnlich der Graefeschen Fliete. Meist gelingt die Entbindung ohne Irisvorfall mit Erhaltung der runden Pupille.

Die Zonulaverwachsungen können recht große Schwierigkeiten bereiten, besonders bei der Luxation in die V. K. im Kindesalter. Axenfeld empfiehlt bei Verwachsungen die Spaltung der Linse. Zur Beseitigung eines Glaukoms führt er vorher die Iridektomie aus.

Zum Schluß möchte ich meinem hochverehrten Lehrer, Herrn Geheimrat Prof. Dr. Groenouw für seine Anregungen und gütige Unterstützung bei der Arbeit herzlich danken.

Ebenso bin ich Herrn Chefarzt Dr. Wiedersheim für die freundliche Überlassung der Fälle aus der Augenklinik des Saarknappschaftsvereins zu Saarbrücken zu großem Dank verpflichtet.

Literaturverzeichnis

1855. v. Graefe, Fälle v. spont. Linsendislokationen. Arch. f. O. G. Bd. 2., Abt. 1, S. 250 (55).

1879. Pufahl, Corectopie. Zentralbl. f. prakt. A. Bd. 3., S. 293.

1880. Frickhöfer, Über Korektopie. Diss. Bonn 1880.

1894. Best, Korektopie. Arch. f. Ophth. Bd. 40, S. 198—218.

1902. Eha, Beiträge zur Kasuistik der ect. lent. cong. Diss. Tübingen 1902.

1904. Lewis, Hereditary ect. lent. with reports of cases. Arch. of Ophth. Bd. 33, S. 275.

1907. Beck, Zur Kenntnis angeborener Lage- und Formveränderungen der Linse. Arch. f. Augenheilk. Bd. 56. S. 320—29.

1905. Vogt, Dilocatio lentis spontanea als erbliche Krankheit. Zeitschr. f. Augenheilk. 1905. Bd. 14, S. 153.

1911. Jendrassik, Die hereditären Krankheiten. Handb. d. Neur., Berl. 1911. Bd. 2.

1913. Pere, Contribution à l'étude des Déplacements cong. au cristallin. Ref. Revue générale d'Ophth. Bd. 32, S. 570.

1914. Capauner, Ein Fall bdts. habitueller Linsenluxation bei einem jungen Mann mit Zwergwachs. Vereinigung Südwestd. Ärzte, Straßburg 1913. Klin. Monatsbl. f. Augenheilk. Bd. 52, S. 129.

1914. Axenfeld, Th., Die Spontanluxation der durchsichtigen ektopischen Linse in die V. K., bes. im Kindesalter und ihre operative Beseitigung.

Klin. Monatsbl. f. Augenheilk. Bd. 52, Febr., S. 195.

1915. Hegner, C. A., Bemerkungen über das Verhalten der Zonulafasern bei der ect. lent. — Klin. Monatsbl. f. Augenheilk. 1915 II. Bd. 76, S. 22—29.

1915. Strebel und Steiger, Korrelation der Vererbung von Augenleiden (ect. lent. cong. ect. pup. Myopie) und sogenannt. nicht angeborenen Herzfehlern. Arch. f. Augenheilk. Bd. 78, S. 208—381.

1919. Lenz, F., Die Bedeutung der statistisch ermittelten Belastung der Eltern. Münchn. med. Wochenschr. 1919. S. 1340.

1920. Busacca, Archimed, Bau und Wachstum der Linse. Arch. ital. di anat. e di embrion. Bd. 26, Heft 4, S. 562—603.

1920. Foxonet, Doppelseitiges Glaukom bei angeborener Linsenektopie, Luxation der Linse in die V. K. Ann. d'oculist. 1920.

1920. Fuchs, Ernst, Über flächenhafte Wucherung des Ziliarepithels, nebst Bemerkungen über Ektopie der Linse. Klin. Monatsbl. f. Augenheilk. Bd. 64, S. 1—15.

1920. Cantonnet, Seltene Fälle von Linsenluxationen. Arch. d'Ophth. Bd. 36 Nr. 2, S. 103.

1920. Krämer, Ein Fall von beiderseitiger kongenitaler Ektopie der Linse. Klin. Monatsbl. f. Augenheilk. Bd. 64, S. 393.

1920. Löwenstein, Über die Entstehung angeborener Linsentrübungen. Arch. f. Ophth. G. Bd. 103, Heft 1, S. 37—45.

1920. Siemens, W. H., Über die Aetiologie der ect. lent. et pup. Arch. f. Ophth. G. Bd. 103, Heft 3—4, S. 359—383.

1922. Elschnig, Operationslehre 1922.

1922. Hertwig, Entwicklung des Auges. (Vortrag) Klin. Monatsbl. f. Augenheilk. März 1922, S. 323.

1922. Leoz, G., Angeborene familiäre Subluxation beider Linsen nach unten außen mit ciliarer Diplokorie. Ref. Zentralbl. f. Ophth. Bd. 8, S. 39.

1922 Meesmann, Über das Bild der Subluxation und Ektopie der Linse an der Spaltlampe nebst Bemerkungen über die Zonulalamelle, Arch. f. Augenheilk. Bd. 91, Heft 3—4, S. 261—277.

1922. Mann, Ida, Foetaler Linsenmangel beim menschlichen Embryo. Ref. Jahresber. f. Ophth. 1922. S. 272.

1922. Meißner, Pup. membr. persist. und Lux. lent. cong. und Vorfall von Glaskörper. Ref. Klin. Monatsbl. f. Augenheilk. 1922.

1922. Fernandez, Congenitale Luxation der Linse. Ref. Klin. Monatsbl. f. Augenheilk. 1922.

1923. Axenfeld, Lehrbuch der Augenheilkunde, 7. Auflage, Vlg. Fischer Jena.

1922. Fuchs, Lehrbuch der Augenheilkunde, Vlg. Denticke Leipzig-Wien.

1920. Groenouw, Graefe-Saemisch-Heß, Handbuch der Augenheilkunde. 3. Aufl. Kap. XXII, S. 712 ff.

1923. Greil, Entstehung endogener Erkrankungen und konstitutioneller krankhafter Zustände des Sehorgans. Zeitschr. f. d. ges. Anatom. Abt. 2 Ztschr. f. Konstitutionslehre, Bd. 9, Heft 6, S. 517.

1923. Vogt, A., Über Vererbung von Augenleiden. Schweizer med. Wochenschr. 1923. Nr. 7. 8.

1924. Clausen, Vererbungslehre und Augenheilkunde. Ztschr. f. Ophth. Bd. 13 S. 18 und 191, ref. Zeitschr. f. Augenheilk. Bd. 53, S. 237.

1925. Kronfeld, Über eine sehr seltene kongenitale Pigmentblattanomalie im Bereiche des Ziliarkörpers. Ztschr. f. Augenheilk. 1925. S. 269. Bd. 57.

1925. v. Rötth, Über die Vererbung der Linsenektopie. Arch. f. Augenheilk. Bd. 95, S. 78—83.

1925. Santonoceto, Über einen Fall beiderseitiger Luxation der Linse in die V. K. Monatsbl. f. Augenheilk. Bd. 75. S. 265.

1926. Fox, Congenital Ectopia lentis. Americ. Journ. of Ophth. Bd. 9 S. 257.

1926. Hollos, Spaltlampenbefund der Zonulazizinii bei angeborener Linsenektopie. Klin. Monatsbl. f. Augenh. Bd. 76 S. 575.

1926. v. Scily, Referat: Zur genetischen Deutung der verschiedenen Augenspiegelbilder beim Kolobom. Monatsbl. f. Augenh. Bd. 76 S. 875.

1926. Streiff, (Genua) Spaltlampenbefunde bei ect. lent. cong. Ref. Monatsbl. f. Augenheilk. Bd. 77. S. 609.

1927. Camozzi, Luigi, Zwei Fälle von spontaner, spät eingetretener doppelseitiger Luxation der ektopischen Linsen und ihre Behandlung. Lettura oft. 1927. Jahrg. 4 Nr. 5 S. 237—43.

1927. Dinger, Doppelseitige Ect. lent. et. pup. als Begleiterscheinung einer Konstitutionsanomalie. Ztschr. f. Augenheilk. Bd. 62 H. 6 S. 394—98.

1927. Fecht, Über familiäre Linsenluxation. Ztschr. f. Augenh. Bd. 62 S. 162—68.

1927. Franceschetti, Ectop. lent. et pup. cong. als rezessives Erbleiden und ihre Manifestierung der Konsanguinität. Klin. Monatsbl. f. Augenheilk. Bd. 78 S. 353—62.

1927. Leonardo, Angeborene Ektopie der Pupille und der Linse. Boll. d'oculist. Jahrg. 6 Nr. 8 S. 536—51.

1927. Pace Cameron, Über Ectopia lentis. Ref. Klin. Monatsbl. Bd. 78. S. 117, Brit. Journ. of O. 1926 Bd. 10. S. 384.

1927. Velhagen jr., Symmetrische Irisatrophie mit und ohne Lückenbildung bei Sublux. lentis. Ein Beitrag zur Frage der Distrophia uvealis. anter. Klin. Monatsbl. f. Augenheilk. Bd. 78, Beilageheft S. 156—62.

1928. Caralt, Hereditäre Ektopie der Linsen. Hisp. Arch. de oft. Bd. 28 Nr. 2 S. 65—79.

1928. Degean, Forschungen über die Zonulazizinii ... Arch. d'ohpth. Bd. 45 Nr. 2 S. 65—96.

1928. Dieter, Zur Operation luxierter und subluxierter Linsen. Monatsbl. f. Augenheilk. Bd. 81 S. 299—303.

1928. Ivanow, Die familiäre hereditäre Arteria hyaloidea persistens. Ref. Zentralbl. f. Ophth. Bd. 20 S. 527.

1928. Lenhard, Linsenregeneration bei Schilddrüsenmangel. Arch. f. Ophth. Bd. 120 S. 496—505.

1928. Zarnika, Über Lentoide in Irisexplantaten. Ref. Zentralbl. f. Ophth. f. Augenheilk. Bd. 20, H. 1—18 S. 119, 124.

1929. Crebbiar, Persistierende Pupillarmembran und kongenitale ectopia lentis. Ref. Monatsbl. f. Augenh. Bd. 82 S. 540.

Lebenslauf

Ich, Friedrich Adolf Fabian, Sohn des Strombaudirektors Wilhelm Fabian zu Breslau und seiner Ehefrau Anna, geb. Heldmann, wurde am 20. Oktober 1903 zu Oppeln in Oberschlesien geboren. Ich besuchte nacheinander das Wilhelmsgymnasium zu Stettin, das Reform. Realgymnasium zu Kaukehmen Ostpr., die Oberrealschule zu Potsdam, die Oberrealschule zu Köslin und die Gerhart Hauptmann-Oberrealschule zu Breslau. Nach bestandener Reifeprüfung am 23. Februar 1922 bezog ich die Universität Marburg, um Medizin zu studieren. Nach 10 Studiensemestern in Marburg, Tübingen und Breslau bestand ich in Breslau das ärztliche Staatsexamen am 4. Juli 1927. Meine weitere Ausbildung fand ich als Praktikant in der Heil- und Pflegeanstalt zu Bernburg a. S. und in dem Landeskrankenhause Homburg-Saar und erhielt am 18. April 1929 meine ärztliche Approbation. Seit 1. September 1928 bin ich als Assistenzarzt bei dem praktischen Arzt Dr. Herzog in Saarbrücken tätig.

Ich bin preußischer Staatsangehöriger.